



河北診療所 耳鼻科

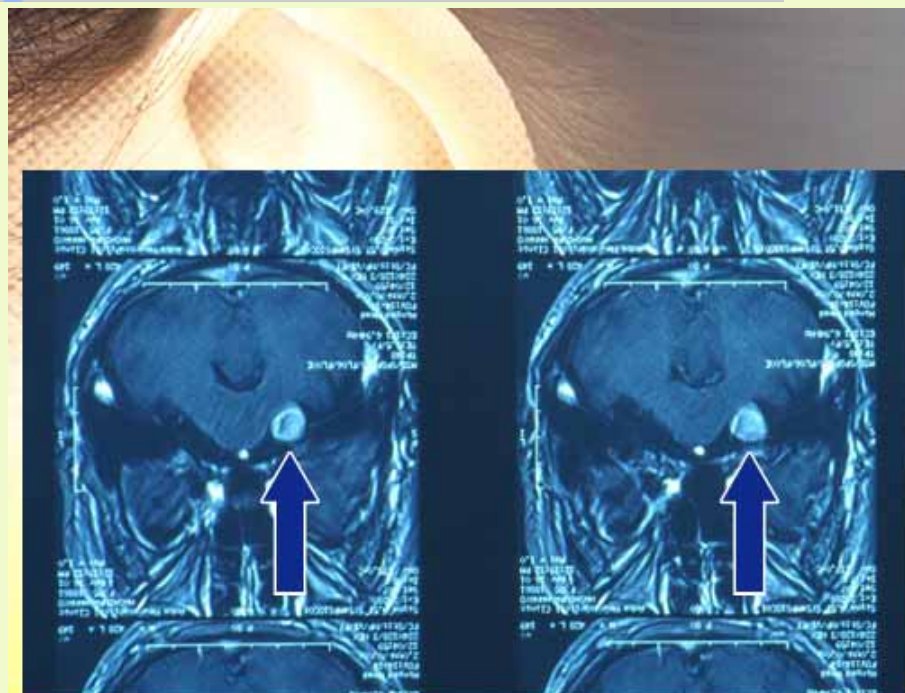
[はじめまして](#) | [診療案内](#) | [医師紹介](#) | [所在地案内](#) | [お問い合わせ](#)

耳なりにお困りの方

難聴にお困りの方

デジタル補聴器

音が聞こえる仕組み

[TOP](#) > [耳鳴りにお困りの方](#) > 「聴神経腫瘍」が原因で耳鳴と難聴が生じた症例**「聴神経腫瘍」が原因で耳鳴と難聴が生じた症例****「聴神経腫瘍」が原因で耳鳴と難聴が生じた症例**

MRI画像検査で診断

©河北診療所 耳鼻科

この写真は、MRI 画像の一部ですが、矢印の先に白く丸い像が写っております。これは聴神経腫瘍で、耳鳴りと難聴の原因となっていたものです。

耳鳴りの中には、このような場合もありますので、耳鼻咽喉科で診察を受けて、検査結果によっては、更に脳神経の精密検査を受けることになります。



前のページ



次のページ

- [耳鳴りとは？](#)
- [「聴神経腫瘍」が原因で耳鳴と難聴が生じた症例](#)
- [耳鳴りの成り立ち](#)
- [耳鳴りの治療法](#)

Copyright 2006 Kahokushinryoujo All Rights Reserved.